Aus der chirurgischen Klinik der Universität
in Breslau
Direktor: Geheimer Medizinalrat Professor Dr. Küttner.

Die Arnold-Chiari'sche Mißbildung

Dissertation

zur Erlangung der Würde eines Doktors der Medizin bei der medizinischen Fakultät der Schlesischen Friedrich-Wilhelms-Universität zu Breslau,

vorgelegt von
Dr. med. dent. Georg Schellmann
Arzt u. Zahnarzt,
Breslau.

Berichterstatter: 1. Privatdozent Dr. Heidrich.
2. Geh. Medizinalrat Prof. Dr. Küttner.

Breslau 1928

Druck von Buchdruckerei Kurt Rosenberger, Breslau 10.

Gedruckt mit Genehmigung der medizinischen Fakultät der Universität Breslau.
1. Berichterstatter: Privatdozent Dr. Heidrich
2. „ Professor Dr. Küttner

R. UNIV.
BIBLIOTHEEK
LEIDEN

Im Jahre 1891 macht Chiari als erster auf Veränderungen des Kleinhirns infolge Hydrocephalie des Großhirns aufmerksam. Vordem wird nur nebenbei von einzelnen Autoren erwähnt, dass auch das Kleinhirn sowie Pons und Medulla oblongata infolge von Hydrocephalie des Großhirns abgeplattet sein können. Von den interessanten Veränderungen der Lage, der Architektur und der Textur aber, die bei Hydrocephalie des Grosshirns am Kleinhirn und weiter am Pons und an der Medulla oblongata nicht selten angetroffen werden, wird vorher teils garnichts mitgeteilt, teils ein etwaiger einschlägiger Befund nicht mit der Hydrocephalie in Causalnexus gebracht. Chiari unterscheidet 3 Typen dieser Veränderungen:

Als ersten Typus erwähnt er die Verlängerung der Tonsillen und der medialen Anteile der Lobi inferiores des Kleinhirns zu zapfenförmigen Fortsätzen, welche die Medulla oblongata in den Wirbelkanal begleiten.

Wohl hat mancher Anatom vorher beobachten können, dass die Form der Tonsillen und der medialen Anteile der Lobi inferiores nach einwärts von den durch die Tuberkula jugularia bedingten Inpressiones jugulares beträchtlichen Variationen unterliegen kann. Gar nicht so selten besteht das Auffällige darin, dass die genannten Abschnitte des Kleinhirns beiderseitig oder auch einseitig mehr vorspringen und sich weiter nach abwärts erstrecken, sodass bei der usuellen Herausnahme des Gehirns aus der Schädelhöhle diese Teile des Kleinhirns in der Höhe

des Foramen occipitale magnum abgeschnitten werden.

Chiari hat als erster genauer auf diese Verhältnisse geachtet und den Eindruck bekommen, dass die Verlängerung der Tonsillen und der medialen Teile der Lobi inferiores wohl immer als eine Folge von Hydrocephalie des Großhirns, und zwar chronischer, sehr früh einsetzender, also congenitaler Hydrocephalie angesehen werden müsse. Ohne Hydrocephalie findet er sie niemals, bei akuter oder sicher erst später entstandener auch nicht, bei der chronischen congenitalen Hydrocephalie hingegen in einer relativ grossen Anzahl Fälle. Nach Chiari handelt es sich dabei also um eine ganz allmählich zurzeit des Heranwachsens des Kleinhirns entstandene Formanomalie. Die Substanz der verlängerten Kleinhirnteile kann in solchen Fällen normale Textur zeigen oder aber Sklerose oder Erweichung erkennen lassen. Der vierte Ventrikel ist entweder garnicht oder nur sehr wenig ausgedehnt, die Medulla oblongata entweder unverändert oder durch die seitlich von ihr gelagerten Fortsätze des Kleinhirns von der einen zur anderen Seite abgeplattet oder bei ungleichseitiger Entwickelung dieser Fortsätze asymmetrisch. Die verlängerten Teile des Kleinhirns reichen bald nur bis in die Höhe des Atlas, in manchen Fällen aber bis in das Niveau der unteren Fläche des Körpers des Epistropheus, sodaß ihr unteres Ende in der Höhe des Ursprungs der dritten Cervikalnerven lagert. Von klinischen Erscheinungen wird bis dahin trotz dieser hochgradigen Veränderungen nichts berichtet, Chiari hält es aber nicht für unmöglich, dass im Falle der Verlängerung des Kleinhirns bis in die Höhe des Ursprungs der dritten Cervikalnerven bulbäre Symptome bedingt werden können.

Als Beispiel für diesen Typus erwähnt Chiari einen Fall, der ein siebzehnjähriges, an Typhus abdominales verstorbenes Mädchen betrifft, das von Prof. von Jaksch seciert wird. Irgendwelche besondere auf das Kleinhirn oder die Medulla oblongata zu beziehende cerebrale Symptome sind nicht vorhanden. Bei der Zergliederung des Gehirns zeigt sich eine ziemlich starke Erweiterung der Seitenventrikel und des dritten Ventrikels (bei einem Horizontalumfange des Schädels von 51 cm) durch Ansammlung klaren Serums innerhalb der mit verdicktem Ependym versehenen Ventrikel. Bei dem Fehlen jeglicher anatomisch nachweisbarer ätiologischer Momente für die Hydrocephalie spricht Chiari diese als eine congenitale an. Das Kleinhirn zeigt sich abnorm configuriert, indem an demselben die linke Tonsille und die nach einwärts von der Impressio jugularis sin. gelegenen medialen Anteile des Lobus inferior sin. einen zapfenförmigen Ansatz bilden, welcher in den Wirbelkanal bis zum unteren Rande des Körpers des Epistropheus sich ersteckt. Auf der rechten Seite ist aus den medialen Teilen des Lobus inferior ein analoger, nur viel kleinerer und kürzerer Fortsatz gebildet, welcher bis zum unteren Rande des Atlas reicht, während die Tonsille dieser Seite gewöhnliche Form und Lagerung zeigt. Das übrige Kleinhirn bietet sowohl in seinen Hemisphären als im Wurme normale Verhältnisse. Der vierte Ventrikel ist nicht erweitert. Interessant ist hier die deutliche Asymmetrie des unteren Endes der Medulla oblongata und des oberen Abschnittes der Medulla cervicalis, indem diese Teile nach rechts gedrängt und von links her abgeplattet erscheinen. Besondere Texturanomalien zeigen weder die zapfenförmig verlängerten Partien des Kleinhirns, noch die Medulla oblongata oder Medulla cervicalis.

Chiari fasst in diesem Falle die abnorme Konfiguration des Kleinhirns mit der weiter dadurch bedingten Verdrängung und Abplattung der Medulla oblongata und Medulla cervicalis als eine direkte Folge der Hydrocephalie des Großhirns auf.

Der zweite Typus wird gebildet durch die Verlagerung von Teilen des Kleinhirns in den erweiterten Wirbelkanal innerhalb des verlängerten, in den Wirbelkanal hineinreichenden vierten Ventrikels. Hier sind die anatomischen Verhältnisse bereits recht kompliziert.

Als Beispiel führt Chiari ein 6 Monate altes Mädchen an, das im Prager Kaiser Franz Joseph Kinderspital auf der chirurgischen Abteilung von Bayer im Jahre 1890 seciert wird. Bei dem an Pneunomie schwer erkrankten Kinde stellte man komplette Lähmung der beiden unteren Exträmitäten, Lähmung der Blase und des Mastdarms fest. Die Sektion ergibt außer der bilaterealen lobulären Pneumomie eine ganze Reihe von hochgradigen pathologischen Veränderungen im Bereiche des Centralnervensystems. Das Großhirn ist sehr stark hydrocephalisch, sodaß bei einem Horizontalumfange des Schädels von 43 cm die Nähte desselben klaffen und die grosse Fontanelle bedeutend vergrößert erscheint. Am meisten sind die Seitenventrikel dilatiert, wenn auch der dritte Ventrikel beträchtliche Ausdehnung zeigt. In ihnen findet sich ganz klares Serum, das Ependym derselben ist stark verdickt. In dem verdickten Ependym der Seitenventrikel zeigen sich bis bohnengroße Knoten, von heterotopischer grauer Substanz, welche bei der mikroskopischen Untersuchung zahlreiche große Ganglinzellen und spärliche markhaltige Nervenfasern erkennen lassen. Die Markmasse der Großkhirnhemisphären ist allenthalben auffallend dünn, die Rinde hingegen sehr mächtig und

windungsreich, wobei jedoch die typischen Furchen und Windungen wohl zu erkennen sind. Die Grossganglien des Großhirns sind deutlich abgeplattet, das Tentorium cerebelli ist viel weniger gewölbt als sonst, das Kleinhirn von oben her abgeplattet.

Ganz besonders interessant gestalten sich die weiteren Verhältnisse im Bereiche des Pons, der Medulla oblongata und der unteren Fläche des Kleinhirns. Der Pons, dessen Länge 24 mm beträgt, lagert nämlich nur zum Teil innerhalb der Schädelhöhle auf dem in diesem Falle auffallend kurzen — 18 mm langen — Clivus und reicht mit seinem 6 mm langen Endstücke in den Kanal der Wirbelsäule hinein, wobei die Grenze zwischen seinem intra- und extracraniellen Anteile an seiner ventralen Fläche durch eine der vorderen Umrandung des Foramen occipitale magnum und dem oberen Ende des Zahnfortsatzes des Epistropheus entsprechende ziemlich tiefe Furche markiert wird. Die Form des Pons ist außer durch die genannte Furche noch insofern verändert, als derselbe in seiner unteren Partie von hinten nach vorn stärker als sonst abgeplattet und leicht asymmetrisch erscheint. Die Medulla oblongata, die äußerlich gegen den Pons nicht scharf abgegrenzt erscheint, liegt schon ganz innerhalb des Wirbelkanals, ist 19 mm lang und reicht mit ihrem unteren Ende bis unter die Mitte des Körpers des dritten Halswirbels. Auch sie ist auffallend platt und insofern asymmetrisch, als auf einem Querschnitte durch ihre obere Hälfte die Raphe nach links hin ausbiegt und die linke Hälfte im dorso-ventralen Durchmesser massiger als die rechte Hälfte sich darstellt. Entsprechend der genannten Verlängerung des Pons und der Medulla oblongata sind die von ihnen entspringenden Hirnnerven in ihrem intracraniellen Anteile deutlich verlängert. An der Grenze zwischen Medulla

oblongata und Medulla cervicalis fällt ventral und dorsal eine stufenförmige Erhebung auf, welche ventral nur sehr wenig ausgesprochen ist, dorsal dagegen eine etwa bohnengroße Protuberanz darstellt, die sich auch auf die obersten 9 mm der Medulla cervikalis erstreckt und mit ihrem unteren Ende dem oberen Rande des 5. Halswirbelkörpers korrespondiert. Entlang der dorsalen Fläche des innerhalb des Wirbelkanals gelegenen untersten Abschnittes des Pons und der ganzen Medulla oblangata findet sich eine taschenförmige Verlängerung des sonst nicht weiteren vierten Ventrikels, welche bis in die Höhe der Bandscheibe zwischen 4. u. 5. Halswirbelkörper reicht und nebst einem Teile des Plexus choriodeus ventriculi IV. augenscheinlich hineingepreßte Partien des Unterwurmes in sich enthält. Eine genauere Bestimmung dieser Partien des Unterwurmes ist nicht möglich, indem der Unterwurm so wenig wie die Tonsillen und die medialen Teile der Lobi inferiores des Kleinhirns typisch ausgebildet sind. Der Hinter- und Oberwurm, die Lobi posteriores et superiores hingegen lassen sich wohl erkennen, nur sind sie anscheinend kleiner als sonst. Am unteren Ende der Medulla oblongata entwickelt sich in der gewöhnlichen Weise aus der Rautengrube der Zentralkanal der Medulla cervicalis. Diese misst nur 24 mm in der Länge und erstreckt sich vom unteren Rande des Körpers des 3. Halswirbels bis zur Mitte des 7. Halswirbelkörpers. Die aus ihr entspringenden Nervenwurzeln sind auffallend dicht gestellt, die oberen derselben entspringen bereits aus dem Gebiete der früher erwähnten stufenförmigen Anschwellungen und unter der Grenze zwischen Medulla oblongata und Medulla cervcialis.

Die Medulla dorsalis verschmächtigt sich nach unten sehr stark, und ihre Segmente werden auffallend

lang. Sie enthält vom unteren Ende des 1. Segmentes angefangen bis zum 7. Segmente eine in der dorsalen Hälfte gelegene, an der weitesten nahe ihrem oberen Ende befindlichen Stelle 6 mm weite, zylindrische Höhle, die mit klarem Serum gefüllt ist. Eine zweite solche, bis 4 mm weite zylindrische Höhle findet sich im Bereiche des 11. und 12. Segmentes. Genau am oberen Ende des Lumbalstückes spaltet sich die Medulla spinalis in 2 seitliche Hälften, welche bis zum Abgang der 5. Lendennervenpaare gesondert sind und in dieser Strecke innerhalb einer dem Bogen des 12. Brustwirbels und der 3 oberen Lendenwirbel betreffenden, in den äusseren Partien von Haut, in den zentralen Partien von einer Zona epithelioserosa überzogenen, ca. hühnereigrossen Myelo-Meningocele (im Sinne von Reklinghausen's) schlingenförmig aus dem Wirbelkanale heraustreten und an der Innenfläche des Sackes der Spina befida angewachsen sind. Vom 5. Lumbalsegmente an erscheinen die beiden Rückenmarkhälften äusserlich wieder zu einem zylindrischen Strange verschmolzen, das nunmehr wieder im Wirbelkanal verlaufende Rückenmark endet mit seinem Conus medullaris in der Höhe des 1. Kreuzwirbelkörpers. Die spinalen Nasenwurzeln sind in der gewöhnlichen Zahl vorhanden. Die Wirbelsäule hat die normale Zahl von Wirbeln, erscheint aber im untersten Brust- und oberen Lendenteile leicht bogenförmig kyphotisch und ist im obersten Halsabschnitt auffallend weit. Eigentümlich ist auch die Beschaffenheit des Foramen occipitale magnum, in dem sein hinterer Rand einen winkligen Ausschnitt zeigt, sodaß der sagittale Durchmesser des Foramen 4 cm beträgt. Der frontale Durchmesser mißt 3 cm. Nach diesem makroskopischen Befunde handelt es sich nach Chiaris Ansicht um eine Verschiebung des Pons und der Me-

dulla oblongata sowie der Medulla cervikalis nach abwärts, um eine Verlagerung von Teilen des Kleinhirns in den Wirbelkanal innerhalb des verlängerten 4. Ventrikels, um eine Stufenbildung an der Grenze zwischen Medulla oblongata und Medulla cervikalis, um eine Verkürzung der Medulla cervikalis, um eine Verlängerung der unteren Segmente der Medulla dorsalis, um eine Myelo-Meningocele lumbalis mit Diastematomyelie und um Höhlenbildung in der Medulla dorsalis.

Der mikroskopische Befund dieses Falles ist folgender: Im Bereiche des Pons ist das Ependym verdickt, in seiner unteren Hälfte auf der ventralen Fläche fällt entsprechend der durch den vorderen Rand des Foramen occipitale magnum bedingten Furche eine deutlich sclerotische Verdichtung auf. Die Nervenkerne und -Wurzeln zeigen gewöhnliche Beschaffenheit. Die Medulla oblongata zeigt ebenfalls Ependymverdickung und an der ventralen Fläche Sclerose. Ihre Nervenkerne sind anch von normaler Beschaffenheit. Ihre Architektur ist insofern verändert, als die Pyramidenkreuzung höher lagert als sonst, nämlich bis in die Mitte der 11 mm langen Oliven hinaufreicht, und am unteren Ende der Medulla oblongata die Vorder- und Hinterstränge der Medulla cervikalis eine schleifenförmige Ausbuchtung zeigen, wodurch die oben erwähnten Stufen an der Grenze zwischen Medulla oblongata und Medulla cervikalis bedingt sind. Die Vorderstränge sind einfach abgeknickt, die Hinterstränge dagegen biegen dorsalwärts um und schwellen zu der mächtigen dorsalen Stufe dadurch an, daß hier in ihnen die gesamte Masse ihrer Kerne zusammengedrängt wird, sodaß auf den Querschnitten durch die Medulla oblongata ausser in deren unterstem Anteile von diesen Kernen nichts mehr zu sehen ist. Der in den Wirbelkanal dorsalwärts vom Pons und der Medulla oblongata hinein-

reichende Teil des 4. Ventrikels ist von stark verdicktem Ependym begrenzt, welches direkt mit dem Ependym des Pons und der Medulla oblongata zusammenfließt, wie dieses ein meistens gut erhaltenes Zylinderepithel trägt und an seiner Innenfläche teils Zottengruppen des Plexus chorioideus IV., teils ziemlich massige Partien von dem Unterwurme angehöriger Kleinhirnsubstanz aufsitzend zeigt. Diese Kleinhirnpartien sind zum größten Teile sclerotisch, nur stellenweise kann eine marklose Rinde noch erkannt werden, welche aus einer schmalen äußeren Körnerschicht, einer breiten molekularen Schicht besteht und deutliche Purkinje'sche Zellen aufweist.

Die Medulla cervikalis besitzt eine sehr mächtige graue Substanz mit reichlichen schön entwickelten Ganglienzellen; es macht den Eindruck, als wenn dieselbe, wie es in Anbetracht der Kürze des Halsmarkes auch a priori wahrscheinlich ist, auf eine kürzere Strecke zusammengedrängt ist. Um den etwas weiteren Centralkanal findet sich Sclerose, ebenso, wie allerdings in geringerem Grade, an der ganzen Peripherie der Medulla. Die Nervenwurzeln sind durchweg markhaltig.

In der Medulla dorsalis sind das auffälligste die langgestreckten zylindrischen Höhlenbildungen in der dorsalen Hälfte des Markes, die aber mit dem Centralkanal in Verbindung stehen. Sonst sind diese an jedem Schnitte hier und da noch Epithelauskleidung zeigenden Höhlen vom Zentralkanale abgegrenzt, vielfach kann zwischen ihrer ventralen Wand und dem Zentralkanale noch ein Teil der Hinterstränge nachgewiesen werden. Hier und da ist der Zentralkanal mehrfach, bis dreifach. Das Gewebe um ihn ist durchweg sclerotisch, die Wandungen der zylindrischen

Höhlen sind eine derbe fasrige Masse. Die graue Substanz der Vorder- und Hinterhörner ist nur in den obersten Segmenten gut entwickelt, sonst rudimentär und mit spärlichen Ganglienzellen versehen. Die spinalen Nervenwurzeln enthalten nur wenig markhaltige Fasern, namentlich in den hydromyelischen Teilen. Überall besonders im Bereiche der Höhlenbildungen erscheinen die periphären Teile der weißen Stränge sclerotisch.

Innerhalb der Spina befida lassen die beiden Rückenmarkhälften zwar deutlich in eine feinkörnige Masse eingetragene Gruppen multipolarer Ganglienzellen erkennen, ebenso auch mit zum Teil markhaltigen Fasern versehene Nervenwurzeln, von Zentralkanälen aber ist nichts zu erkennen.

Die Querschnitte des Rückenmarks unterhalb der Spina befida sind ausgezeichnet durch eine die dorsale Hälfte betreffende Verdoppelung, insofern sich auch jedem der aus den verschiedensten Höhen angefertigten Durchschnitte immer zwei Vorderhörner und vier Hinterhörner finden, welche gut ausgebildet und mit den zugehörigen markhaltigen Nervenwurzeln versehen sind. Die entsprechend den doppelten Hinterhörnern vergrößerte Substanz der Hinterstränge ist durchweg markhaltig. Der Zentralkanal ist hier an allen Schnitten ein doppelter, und zwar in der Art, daß rechts und links von der Mittellinie ein mit hohem Zyllinderepithel ausgekleideter schräg ovaler Hohlraum inmitten der grauen Substanz sich findet.

Chiari trennt in diesem Falle Veränderungen, welche augenscheinlich mit der Myelo-Meningocele lumbalis in Zusammenhang stehen, wie die Diastematomyelie, die Verlängerung der unteren Dorsalsegmente, das tiefer Herabreichen des unteren Endes

des Rückenmarkes, vielleicht auch die Hydromyelien von solchen, die er als eine der Folge der Hydrocephalie im Großhirn ansieht, wie die teilweise Verlagerung der Medulla oblongata in den Wirbelkanal, die damit verbundene Zusammenschiebung der Medulla cervikalis und die Einlagerung eines Teiles des Kleinhirns in den Wirbelkanal innerhalb des 4. Ventrikels.

Solche letzt genannten Verhältnisse wie in diesem Falle hat Chiari noch in einzelnen anderen Fällen von kongenitaler Hydrocephalie des Großhirns angetroffen und ist deshalb der Meinung, daß sie geradezu eine, wenn auch nicht häufige, so doch typische Folge der kongenitalen Hydrocephalie des Großhirns darstellen. Dem hydrocephalischen Gehirn wird eben der Raum in der Schädelhöhle trotz der Ausdehnung des Schädels zu klein. Es werden die basalen Teile des Gehirns nach abwärts in die weitere Wirbelsäule verdrängt und allmählich an ihnen während ihres weiteren Wachsens die geschilderten Veränderungen der Architektur und Textur erzeugt. Selbstverständlich können diese Art von consecutiven Veränderungen bei Hydrocephalie des Großhirns klinisch bedeutungsvoll werden. In dem hier geschilderten Falle bestehen keine darauf bezüglichen Symptome. Die Lähmung der unteren Extremitäten, die Lähmung der Blase und des Mastdarms finden ihre genügende Erklärung in der gleichzeitig vorhandenen Spina befida.

Unter den dritten Typus rechnet Chiari die Fälle, bei denen infolge von Hydrocephalie des Großhirns nahezu das ganze allerdings selbst hydrocephalische Kleinhirn in eine Spina befida cervicalis eingelagert ist.

Als einziger solcher Fall bietet sich ihm in der chirurgischen Abteilung von Bayer im Prager Kaiser Franz Joseph Kinderspital ein 5 Monate altes Mädchen, welches behufs Operation einer Spina befida

auf die genannte Abteilung im November 1890 aufgenommen wird. Das Kind zeigt einen größeren Schädel und Strabismus convergens. Im Nacken trägt es eine vom Occiput bis nahe an die Vertebra prominens reichende etwa hühnereigroße, von dünner Haut überzogene, fluctuierende, bei Druck schmerzhafte und stark compressible Geschwulst, die als eine Hydro-Myelocele cervikalis angesehen wird, da an ihrer Basis eine klaffende Spalte in den oberen Halswirbeln zu tasten ist. Lähmungen sind nicht vorhanden.

Der am 15. November durch Bayer ausgeführten Operation auf Spina befida erliegt das Kind am 23. November an einer Meningitis. Die von Chiari unmittelbar nach der Operation untersuchte, in Liquor Müleri gehärtete Spina befida-Geschwulst stellt einen hühnereigroßen halbkugeligen, an der Abtragungsfläche weit offenen Sack dar, dessen Wand aus mehreren Schichten besteht. Zu äußerst findet sich Cutis mit reichlichen Schweißdrüsen, aber sehr spärlichen Haarbelgen und Talgdrüsen. Darauf folgt ein fast gar kein Fettgewebe enthaltendes, ziemlich dichtes Stratum subcutaneum, dem in der Nähe der Basis der Geschwulst Pachymenings anlagert, während eine solche sonst nicht nachzuweisen ist. Die nächste Schicht wird durch eine ziemlich leicht abzuziehende dünne Membran mit ganz glatter Innenfläche gebildet, welche Chiari als Arachnoidea anspricht. Die innerste Schicht des Sackes läßt sich ohne weiteres herausheben, sie zeigt sich als eine an der Abtragungsfläche des Sackes mit einer für den Daumen durchgängigen Öffnung versehene Blase, die außen von lockerem, stark vaskularisiertem Zellgewebe (Meninx vasculosa) überzogen ist, und deren durchschnittlich nur 1 mm dicke Wand aus einem weißlich grauen, ziemlich derben, mit zahlreichen bis hanfkorngroßen Knötchen bedeckten Gewebe besteht, das schon makroskopisch

an sclerotische Substanz des Zentralnervensystems erinnert und auch nach der mikroskopischen Untersuchung als solche sich darstellt. Besonders deutlich tritt dieser Charakter der Blasenwand hervor an dem oberen Rande der durch die Operation gesetzten Öffnung derselben, woselbst sie eine fast haselnußgroße wulstartige Verdickungsstelle zeigt. Durch Abstreifen von der Innenfläche dieser Blase können zwar größere, augenscheinlich gequollene Zellen nachgewiesen werden, ein zweifelloses Zylinderepithel ist aber weder in den Abstreif- noch in den Schnittpräparaten zu finden.

Auf Grund dieser anatomischen Untersuchung des abgetragenen Sackes ist auch Chiari conform der klinischen Auffassung der Ansicht, daß es sich im gegebenen Falle um eine Hydro-Myelocele cervicalis handelt.

Erst die am 24. Dezember ausgeführte Obduktion belehrt ihn, daß die bei der Operation abgetragene Blase dem Kleinhirn angehört, resp. das Kleinhirn ist, daß also hier eine Hydro- Encephalocele cerebellaris vorliegt:

Der Schädel des Kindes mißt 41 cm im Horizontalumfange, hat klaffende Nähte und eine beträchtlich vergrößerte große Fontanelle. Die Schädelknochen zeigen namentlich im Bereiche der beiden Scheitelbeine stellenweisen Ossifikationsdefekte, an der Basis des Schädels erscheinen die Impressiones digitatae stark entwickelt. Das Großhirn ist sehr voluminös, die Seitenventrikel und der 3. Ventrikel erscheinen stark ausgedehnt und mit klarem Serum gefüllt. Das Ependym der genannten Ventrikel ist bedeutend verdickt, die Marksubstanz an Masse geringer, die Corticalis hingegen mächtig, in sehr reichliche Gyri gefaltet, sodaß dadurch die Übersicht über die allerdings vorhandenen Hauptfurchen und Windungen erschwert ist.

Die Großganglien des Großhirns zeigen Abplattung, sind aber sonst weiter nicht verändert. Die inneren Meningen des Großhirns sind durchweg zart und an der Basis von einer trüben seröseitrigen Flüssigkeit infiltriert. Das Tentorium cerebelli fehlt bis auf niedere, den Cristae pyramidum anhaftende Falten der Pachymeninx vollständig. Anstelle des Kleinhirns ist nur ein etwa nußgroßer höckriger Körper zu sehen, welcher an der dorsalen Fläche des tiefer gedrückten Pons und der gleichfalls nach abwärts verschobenen Medulla oblongata lagert. Dieser Rest des Kleinhirns befindet sich bereits innerhalb des weiteren, in seinem hinteren Rande mit einer spitzwinkligen Incisur versehenen Foramen occipitale magnum und ist mit einer $1^1/_2$ cm großen, durch eine Massenligatur zusammengeschnürten Amputationsfläche versehen. Die Bögen der drei obersten Halswirbel sind gespalten und klaffen namentlich im Bereiche des Atlas und Epistropheus beträchtlich.

Der untere Rand der ventralen Fläche des Pons liegt genau in der Höhe des oberen Endes des Zahnfortsatzes des Epistropheus, die Medulla oblongata bereits vollständig innerhalb des Wirbelkanals, sodaß sie mit ihrem unteren Ende nahezu bis zum unteren Rande des Körpers des Epistropheus reicht. Die Länge des Pons beträgt nur 15 mm, die der Medulla oblongata ebensoviel. Die inneren Meningen des Kleinhirns des Pons und der Medulla oblongata sowie auch der ganzen Medulla spinalis sind eitrig infiltriert.

Querschnitte durch den Pons und die Medulla oblongata zeigen diese sehr abgeplattet, den Aquaeductus Sylvii sowie namentlich den 4. Ventrikel stark dilatiert. Der den Rest des Kleinhirns repräsentierende Körper zeigt sich als eine an der Amputationsstelle weit eröffnete Blase, deren Wand durchschnittlich 1 mm und nur im Bereiche der stellenweise vor-

handenen knotigen Verdickungen bis 5 mm in der Dicke mißt.

Das Rückenmark ist in hohem Grade hydromyelisch; im Bereiche des Hals- und Brustteiles befindet sich eine mit dem 4. Ventrikel kommunizierende mehr dorsalwärts gelegene röhrenförmige Höhle, welche im Halsmark einen kreisrunden Querschnitt besitzt und 4 mm weit ist, im Dorsal-Marke quer ovale Gestalt hat, von rechts nach links bis 10 mm und von vorn nach hinten bis 5 mm mißt. Das Hals- und Brustmark ist dadurch sehr voluminös, der Wirbelkanal abnorm weit. In der Höhe des zweiten Lendensegmentes hört die Hydromyelie auf, darunter ist das Rückenmark von normaler Querschnittzeichnung. Das untere Ende des Conus medullaris entspricht dem unteren Rande des 3. Lendenwirbelkörpers.

Mykroskopisch zeigt der Pons und die Medulla oblongata zwar bedeutende Abplattung und dadurch bedingte Verschiebung ihrer Bestandteile, Texturveränderungen aber können bis auf eine Verdickung des übrigens noch mit deutlichem Epithel versehenen Ependyms und eine geringe oberflächliche Sclerose an der ventralen Fläche nicht nachgewiesen werden. Nervenkerne und -Wurzeln des Pons und der Medulla oblongata sind gut entwickelt. Der Kleinhirnrest besteht aus dem gleichen sclerotischen Gewebe, wie es in der innersten Schicht des operativ abgetragenen Sackes zu finden ist. Nur ab und zu können noch kleine Anteile von durch die Gegenwart der Körnerschicht und das Vorhandensein unzweifelhafter Purkinje'scher Zellen sicher charakterisierter Kleinhirnrinde festgestellt werden. In der Medulla spinalis zeigt sich, daß die mit einer ca. 1 mm dicken, aus sclerotischem Bindegewebe bestehende Wand der hydromyelischen Höhle durchweg hinter dem Zentralkanal liegt und sich nahezu überall die Substanz der

Hinterstränge zwischen diese Höhle und den Zentralkanal schiebt. Eine Ausnahme hiervon machen nur die obersten Hals- und das oberste Lendensegment. Hier fließt nämlich die ventrale Wand der Höhle mit dem Zentralkanal zusammen, was auf eine mangelhafte Schließung der Anlage des Zentralkanals zurückzuführen ist. Sonst bietet das Rückenmark keinerlei pathogene Veränderungen, womit die Tatsache, daß das Kind keine Lähmungen zeigt, gut übereinstimmt.

Es handalt sich also hier zweifellos nach dem anatomischen Befunde um eine Hydrencephalocele cerebellaris cervicalis.

Hydrencephalocelen des Kleinhirns sind in der Literatur öfters erwähnt, da ja die occipitalen Encephalocelen sehr oft Kleinhirn enthalten, ebenso auch die gleichzeitige Spaltung der Bögen der obersten Halswirbel bei Hydrencephalocele occipitalis. In dem eben geschilderten Falle liegt aber das merkwürdige in der Art des Austrittes des Kleinhirns aus der Schädelhöhle, nämlich darin, daß das Kleinhirn durch das allerdings etwas weitere Foramen occipitale magnum in den Wirbelkanal resp. in eine den obersten Halswirbeln entsprechende Spina befida cervicalis gelangt ist, ohne daß dabei eine eigentliche Schädelhernige besteht,

Auch in diesem 3. Typus ist Chiari, ebenso wie in den Fällen des 1. u. 2. Typus, der Ansicht, daß das Austreten des durch den Hydrops ventriculi IV. blasenförmig modificierten Kleinhirns durch das Foramen occipitale magnum eine Folge der hydrocephalischen Vergrößerung des Großhirns ist.

Im Jahre 1894 beschreibt Arnold bei einer Spina bifida (Myelocyste) lumbodorsalis mit Sympodie eine Anomalie des Kleinhirns mit folgenden Worten: Das Kleinhirn setzt sich nach unten in eine bandartige Masse fort, welche oben breiter, unten schmäler ist

und den 4. Ventrikel vollständig bedeckend beinahe bis zur Mitte der Cervicalmarks hinabreicht. Es besteht dieser Zapfen, dessen rechte Hälfte etwas massiger erscheint, aus Kleinhirnsubstanz, deren Windungen eine sehr verschiedene Beschaffenheit darbieten. Die Mehrzahl derselben ist gut entwickelt. Man unterscheidet an ihnen eine äußere Körnerschicht, eine ziemlich breite Zone molekularer Substanz und an der inneren Seite dieser Purkinje'schen Zellen in der Mitte wieder Körnersubstanz, in dieser ziemlich zahlreiche Blutungen. An manchen Windungen aber erscheint die Molekularschicht zu rundlichen tumorähnlichen Massen angehäuft. Manche Windungen bestehen aus einer Einsenkung der gefäßreichen Pia, auf welcher mehr oder weniger breite Zonen von Glia liegen, an denen aber eine feinere Gliederung entweder vollständig vermißt wird oder aber einzelne Zonen fehlen, bezw. eine unregelmäßige Anordnung darbieten. Solche Anomalien zeigen namentlich die dem 4. Ventrikel zugewendeten Abschnitte. Der mittlere Teil des Kleinhirnfortsatzes tritt mit seiner gegen den 4. Ventrikel gerichteten Fläche sporartig vor. Im unteren Teile enthält das Gewebe an dieser Stelle Körner- und einzelne Ganglienzellen.

Arnolds Vermutung, daß derartige Veränderungen an den oberen Abschnitten des Centralnervensystems bei Spina befida häufiger vorkommen, bestätigt sich an später beobachteten Fällen.

Mißbildungen, bei denen sich diese beiden Befunde, Verlagerung der Kleinhirnsubstanz in den Wirbelkanal und Verschiebung der Medulla oblongata gegen das Halsmark, vereinigen, fassen später Schwalbe und Gredig unter dem Namen Arnold-Chiari'sche Mißbildungen zusammen. Schwalbe und Gredig bringen folgende 4 Fälle hinzu:

1. Knabe von 8 Monaten mit Meningomyelocele Hydrocephalus internus, Kleinhirnwurmdefekt, Ponsatrophie, Verlagerung des Kleinhirns. Ein Zapfen des Kleinhirns erstreckt sich tief in den Wirbelkanal hinhein mit Adergeflechten. Verschiebung der Medulla oblongata gegen das Rückenmark, sodaß ein Anteil der Medulla oblongata dorsal vom Rückenmark zu liegen kommt. Somit sind dem Rückenmark 2 dorsale Tumoren aufgelagert, einer aus Medulla und einer aus Kleinhirn, der Zentralkanal ist zweimal getroffen. Pyramiden sind vorhanden, doch liegen Abweichungen ihrer Kreuzung und auch der Schleife vor.

2. Knabe von 1 Woche: Myelomeningocele, Kyphose der unteren Brust- und oberen Lendenwirbelsäule, Defekt des Wurms, Entwickelungsstörung des Rückenmarks, multiple Atrophien des knöchernen Schädeldachs, Pes equinovarus. Rückenmark abgeflacht, seitliche und ventrale Einbuchtungen, abenteuerliche Form der grauen Säulen, kein Tractus intermedius, beide Säulen stoßen mit den lateralen Säulen aneinander. Hinterstrang durch gelatinöse Substanz in laterale und mediale Partie geteilt. Nach Vereinigung des Rückenmarkes mit dem dorsalen Rückenmarksanteil (mittlerer Tumor) ist nichts Normales erkennbar. Auch der Kleinhirnanteil ist fremdartig. Der Bau der Schichten zeigt alle Stufen von der Gliaplatte bis zu ausgebildeten Windungen. Viele nervöse Elemente sind verkalkt, die Bestandteile der Kleinhirnschichten atypisch angeordnet. Wurm fehlt föllig. 4. Ventrikel stark ausgedehnt, dorsal von einer Platte geschlossen, die in ihrem medialen Teile sämtliche Kleinhirnschichten besitzt. Hemisphären klein, wenig ausgebildet. Rautengrube weit nach hinten offen. Die Brücke erscheint erst in Höhe der oberen Olive, reicht nicht bis an den Anfang der unteren Olive, ist also stark reduziert. Die dorsalen Teile der Oblon-

gata entsprechen nicht den ventralen, sondern gehören immer einer höher gelegenen Region an, was sich in Hinterstrang und Schleife, in Pyramidenfasern und Hirnnervenwurzeln ausspricht.

3. Mädchen von 14 Tagen. Spina befida lumbosacralis, Hydrocephalus, lokale Atrophie der Schädelknochen. Ähnlich dem 2. Fall. Wurmdefekt (Oberwurm verkümmert), anstelle des Unterwurmes gliöse Massen ohne Differenzierung. Ein abgesprengter Teil mit atypisch angeordneten Rindenschichten. Hemisphären mangelhaft gebildet und differenziert, davon abhängig Kleinheit und Unregelmäßigkeit der Brücke und Oliven. Der sichtbare dorsale Tumor besteht aus dorsalem Teil des Rückenmarks und caudalwärts verschobener oblongata und gewuchertem und verlagertem Adergeflecht.

4. Kind von 6 Wochen. Myelomeningocele lumbosacralis, Verlagerung des Kleinhirns in dem Rückenmarkkanal. An der Unterfläche des Kleinhirns ein 5 cm langer Tumor aus Windungen bestehend, am Rückenmark latereale und ventrale Einsenkungen in die weiße Substanz, mit Pia bekleidet. Die Hinterhörner massig, die verbreitete genatinöse Substanz schließt die midealen Wurzeln ein. Der Anfang der Rautengrube ist spaltförmig. Ventraler und dorsaler Teil der Schnitte der Oblongata stimmen nicht zusammen, z. B. birgt der ventrale Teil noch Vorderhörner, der dorsale schon Anfänge der Schleife und Rautengrube, also hat eine Verschiebung der dorsalen und ventralen Teile stattgefunden.

Allen Fällen gemeinsam sind Hypoplasie des Kleinhirns und der Brücke, Einsenkungen und Ausbuchtungen an der Oberfläche des obersten Rückenmarkes und der ventralen Fläche der Oblongata. Überwiegen der grauen Substanz in Cervicalmark und plumpe Form der Säulen, Vermehrung der Glia

um den Zentralkanal, oft Spaltform des letzteren. Am Ort der Verschiebung der Medulla gegen das Rückenmark ist der Zentralkanal durch einen Horizontalschnitt zweimal getroffen, weil derselbe die Biegung mit der dorsalen Partie der Oblongata mitmacht. Die Oblongata ist kaudalwärts verschoben. Als Zeichen der Verschiebung sind festzustellen: Die Schleife findet sich in einer Höhe, wo ventral sich noch Reste des Rückenmarks befinden, der Zentralkanal öffnet sich früh zur Rautengrube. Das Kleinhirngewebe nimmt teil am dorsalen Tumor. Der Wurm fehlt ganz oder ist durch eine Gliaplatte mit atypischen Kleinhirnwindungen ersetzt. Alles deutet auf frühe Entwickelungsstörungen nahe der Medianebene des Zentralnervensystems, wo die Medularwülste sich zum Rohre schließen. Der teratogenetische Terminationspunkt fällt wohl mit dem Schlusse des Medularrohres zusammen oder etwas später unmittelbar nach dem Schlusse, wenn das Rohr noch weit genug ist, um Verlagerungen in dasselbe zuzulassen. Nur Bildungsmaterial für das Kleinhirn wird zwischen die Medularwülste aufgenommen. Es wird etwa die zweite bis dritte Woche als Zeitpunkt für die Entstehung anzunehmen sein. Es läßt sich eine morphologische Reihe für die Mißbildung aufstellen, welcher eine entwickelungeschichtliche Reihe entspricht, deren Stufen sich durch den teratogenetischen Terminationspunkt unterscheiden.

Schwalbe und Gredig unterscheiden 2 Richtungen der Mißbildungen: 1. Die Verlagerung von Kleinhirnsubstanz in den Wirbelkanal, ein Befund der zuerst von Arnold erhoben wird. 2. Eine Verschiebung der Medulla oblongata gegen das Halsmark, wodurch ein ganz eigenartiger charakteristischer Bau der im oberen Teile des Wirbelkanals befindlichen Abschnitte des Zentralnervensystems bedingt wird. Diesen Bau

erwähnt Chiari zuerst. Schwalbe und Gredig gliedern die Arnold'sche Mißbildung in folgende morphologische Reihe:

Gruppe I. Verlagerung der Kleinhirnsubstanz in den Zentralkanal (Medullarinne) bis zum Lendenmark (Fall Streußler).

Gruppe II. Verlagerung der Kleinhirnsubstanz in eine Ausbuchtung des 4. Ventrikels, die sich hinter dem Rückenmark nach unten erstreckt (Fall 16 Chiaris).

Gruppe III. Zapfenförmiger Fortsatz des stark veränderten Kleinhirns ist dem dorsalen Teile der Madulla oblongata (oder Halsmark) aufgelagert. Die Kleinhirnmasse, mit dem Velum medullare posterius (bezw. Plexus und Pia) verwachsen, liegt also an der dorsalen Grenze des 4. Ventrikels.

Gruppe IV. Verlängerung des Kleinhirnwurmes ist unbedeutend, der dorsale dem Rückenmark aufgelagerte Tumor besteht aus Adergeflecht.

Gruppe V. Unbedeutende zapfenförmige Verlängerung des Wurmes in den Wirbelkanal (Verlängerung uni- oder bilateral).

Übergang zur Norm, wobei öfters das Kleinhirn etwas in den Wirbelkanal vorragt (Torus marginalis cerebelli nach G. Schwalbe).

So besteht eine Reihe von hochgradigsten Fällen (Streußler) bis zur Norm. Die drei ersten Gruppen sind mit Heterotopien der Kleinhirnsubstanz verknüpft.

Eine morphologische Reihe der Chiarischen Mißbildungen stellen sich Schwalbe und Gredig so vor, daß zwei Säulen aus plastischem Material gegeneinander gehalten werden, in dem die Querschnitte zusammenstoßen. Die obere Säule wird dorsal nach unten verschoben, die untere leistet auf der ventralen Seite Widerstand. So schieben sie sich aneinander vorbei. Je nach dem Grade der Verschiebung ist eine Reihe verschiedener Stufen aufzustellen.

Schwalbe und Gredig beobachten, daß beide Störungen, die Arnold'sche und Chiari'sche Mißbildung, nebeneinander vorkommen. Es macht ihnen den Eindruck, daß die Chiari'sche Störung besonders dann vorhanden ist, wenn die Arnold'sche Mißbildung sehr ausgeprägt ist. Da auch die Genese der Spina befida in eine frühe Zeit verlegt werden muß, kann die Arnold Chiari'sche Mißbildung gleichzeitig mit Spina bifida (gewöhnlich Myelomeningocele) entstanden sein entsprechend der Ranke'schen und von Reklinghausen' schen Ansicht. Es kann sogar die Spina bifida einen Wachstumszug ausgeübt und die Verlagerung veranlaßt haben. Man denke z. B. an die Rückwärtsbiegung des Kopfes bei Rhachischisis totalis. Die Arnold-Chiari'sche Mißbildung kann also gleichzeitig mit Spina bifida, später, oder unabhängig von ihr entstehen oder so, daß sie von ihr bedingt ist. Da diese Mißbildungen auch ohne Hydrocephalus vorkommen, ist letzterer jedenfalls nicht unentbehrliches ursächliches Moment, wiewohl er öfter beteiligt ist. Die Entstehung der Mißbildung ist nach ihnen dann entwickelungsgeschichtlich zu erklären.

Streußler beschreibt einen den Schwalbe-Gredig-schen Fällen in vieler Beziehung analogen Fall:

Ein 9 tägiges Kind mit den Zeichen eines Hydrocephalus internus enormis und einer Rhachischisis lumbodorsalis. Hier zeigen Querschnitte durch das Rückenmark den Einschluß von Kleinhirnsubstanz im Centralkanal von den unteren Partien des Rückenmarks bis hinauf in den Aquaeductus Sylvii, während bei Schwalbe und Gredig die Verlagerung sich dorsal vom Rückenmark zeigt und bei weitem in nicht so großer Ausdehnung. Während bei Schwalbe und Gredig ein Zusammenhang der verlagerten Kleinhirnmassen mit dem Kleinhirn leicht nachweisbar ist, fehlt ein solcher in dem Streußler'schen Falle. Rük-

kenmark, Hinter- und Mittelhirn stimmen in der äußeren Konfiguration und den abnormalen Beziehungen zueinander in sehr vielen Beziehungen mit den Schwalbe-Gredigschen Fällen überein.

In der Besprechung der Querschnittsbefunde betont Streußler, daß eine sehr frühe Embryonalzeit als Entstehungszeit der Mißbildungen angenommen werden muß. Er glaubt, daß die Spina bifida mit Sicherheit auf eine Störung zurzeit der noch bestehenden Medularplatte zurückgeführt werden muß. Er sagt: „Das Bestehen der Rhachischisis deutet in diesem Falle darauf hin, daß schon während des Verschlusses des Medularrohres, also innerhalb der ersten 3 Wochen der embryonalen Entwickelung, bei einer Embryolänge von etwa 2 mm, auf das Ei irgendwelche Schädlichkeiten einwirken, welche die Störung des Verschlusses verursachen. Eine zwanglose Erklärung für diesen Befund ist gegeben, wenn wir annehmen, daß das Kleinhirngewebe, bezw. Bildungsmaterial dieses Gewebes, bereits in der Medullarrinne vorhanden ist, wenn die Medullarwülste sich zur Bildung des Rohres aneinanderschließen."

Streußler lehnt einen Zusammenhang zwischen der Verlagerung der Kleinhirnsubstanz und der gefundenen Hydrocephalie ab. Nach ihm sind hier rein architektonische Verhältnisse maßgebend.

Gudden berichtet über einen Fall von Knickung der Medulla oblongata mit Teilung des Rückenmarks:

Bei einem neu geborenen weiblichen Hydrocephalus von 44 cm Körperlänge, 38 cm Kopfumfang findet sich Rhachischisis im unteren Wirbel der Brustwirbelsäule, ein rudimentärer Balken, und ein Unterwurm, der in den 4. Ventrikel hineinragt und von Adergeflechten durchsetzt ist, ein Strickkörper, der durch gewucherte Gefäße verkümmert ist. In der Höhe der Pyramidenkreuzung wird der ventrale Ab-

schnitt mit Vorderhörnern und Vordersträngen eingeschnürt, nach unten stärker, bis endlich 2 vollkommen getrennte Querschnitte, ein größerer dorsaler mit Medulla oblongata und ein kleinerer ventraler mit mittlerem Halsmark, erscheinen. An der Abschnürung beteiligt sich die Pia, nicht aber die Dura. Der Zentralkanal ist von Höhlen umgeben, die mit ihm zusammenhängen und von Narbengewebe eingefaßt sind. Im Brustmark verbreitern und berühren sich hintere und vordere Fissur, wodurch das Rückenmark in 2 ungleiche Hälften zerteilt wird. Jede Hälfte ergänzt sich zu 2 Vorder- und 2 Hinterhörnern. Die rechte Hälfte verkümmert nach unten und gibt Wurzeln nur aus den alten Hörnern ab, während die linke solche aus alten und neuen Hörnern entspringen läßt. Der Fall entspricht Chiaris zweitem Typus: Verlagerung von Teilen des Unterwurms (bezw. Brücke und Medulla) in den Wirbelkanal und Verlängerung des 4. Ventrikels in denselben. Die Höhle geht am ersten Cervicalnerv in den Rückenmarkkanal über, entsendet aber einen Blindsack an der dorsalen Seite des Rückenmarks nach abwärts bis zum 1. Brustwirbel, in den Blindsack ragt das unterste Ende des Kleinhirnzapfens.

Die Knickung der Medulla entspricht nach Gudden der Nackenkrümmung, die durch Störungen im Knochenwachstum eine Vorzugsstelle für Hemmung, Verkürzung im Medullarrohr bildet (vergl. Lebedeff). Die Abknickung kann secundär durch die Wirbelsäulenstörung an diesem entwickelungsgeschichtlich bedeutsamen Orte ausgelöst sein. Hydrocephalus und Kleinhirnveränderungen können ihre gemeinsame Ursache in Kreislaufstörungen infolge der Abknickung haben (im Gegensatz zur Ansicht Chiaris von der ursächlichen Bedeutung des Hydrocephalus). Die

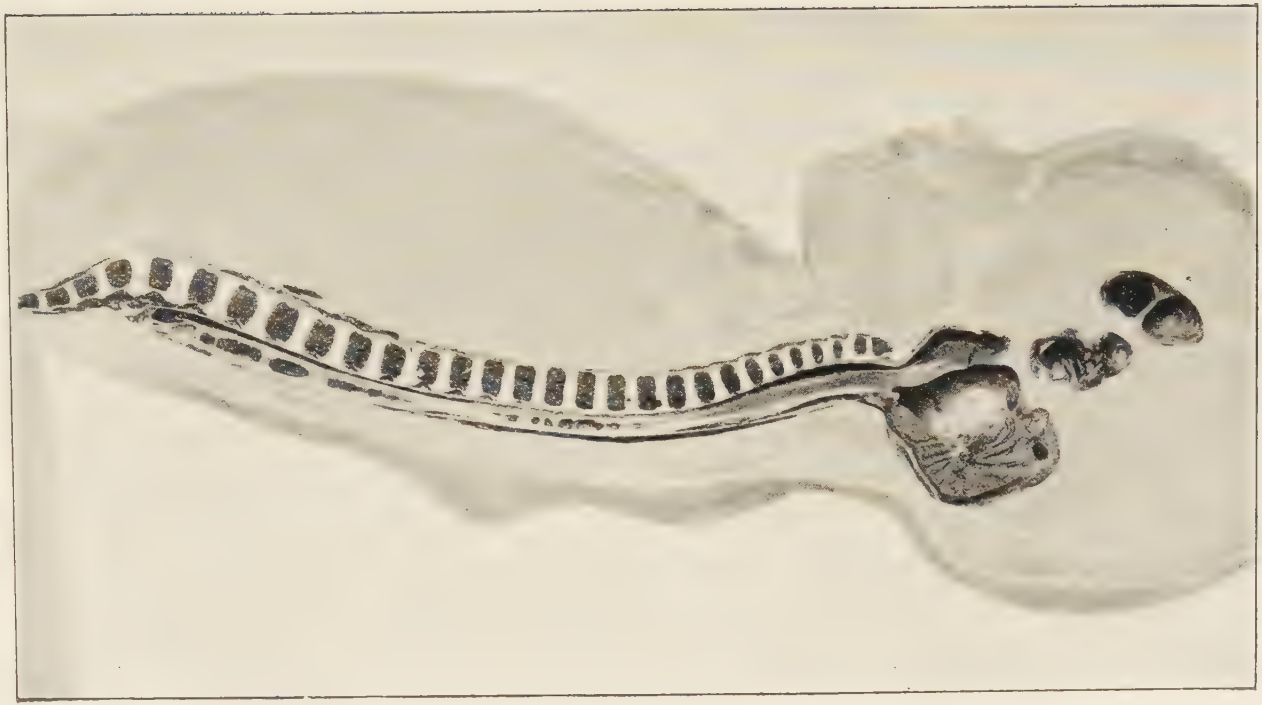

Abknickung kann Wucherung der Adergeflechte und Stauung venöser Gefäße veranlassen.

Es folgen 3 Fälle von Arnold-Chiari'scher Mißbildung aus der hiesigen chirurgischen Universitätsklinik (Geh. Rat. Prof. Dr. Küttner):

1. Fall: Elisabeth Rüdiger.

Anamnese: Das 9 Wochen alte Kind wird am 23. X. 1924 in die Klinik aufgenommen. Nach Angabe der Eltern ist der Kopf des Kindes schon bei der Geburt übermäßig groß und wird später noch auffallend größer.

Befund: Das Kind ist ein schwächliches Flaschenkind ohne Unterhautfettgewebe. Die Haut und die Schleimhäute sind gut durchblutet. Der Kopf zeigt eine starke Zunahme des Stirn-, Scheitel- und Hinterhauptschädels, der Gesichtsschädel ist klein. Der Schädelumfang beträgt fronto-occipital 40 cm. Die Schädelnähte sind weit auseinandergedrängt, die große Fontanelle hat eine Breite von 4:6 cm. Mundschleimhäute und Zunge sind leicht belegt. Hals- und Rachenorgane o. B. Herz, Lunge, Leib ebenfalls o. B.

Der Rücken ist in der oberen Hälfte des Kreuzbeins gespalten. Hier wölbt sich ein pflaumengroßer, mit rosiger Haut überzogener, prallweicher Tumor vor.

Die Haut der Dammgegend zeigt ein leichtes Excem. Die Augen zeigen beiderseits einen hochgradig anastigmatisch verzerrten Optikus mit unscharfen Grenzen im Sinne einer Neuritis, aber ohne deutliche Atrophie, einen Strabismus divergens. Diagnose: Hydrocephalus. Spina bifida-Myelocystocele. Neuritis optica. Strabismus divergens. Weiterer Verlauf: Die Temperatur ist an den folgenden Tagen bis auf leichte Ahendtemperaturen (37,8), für die keine Ursache gefunden werden kann, normal. Am 18. XI.

wird das Kind ventrikelpunktiert. Suboccipitalstich und Lumbalpunktion vom Cystocelensack aus sind ohne Erfolg, Liquor wird nicht erhalten. Am 12. XII. wird die supraorbitale Hydrocephalus-Drainage nach Hildebrandt in leichter Äthernarkose ausgeführt. Entlang dem rechten Augenbraunbogen wird der Schnitt geführt und das Periost des oberen Augendaches abgehebelt. Dieses, sehr dünn, wird mit dem Hohlmeißel ausgekratzt sodaß ein Knochendefekt von ca. 1,5:1,5 entsteht. In diesem Bereiche wird auch die Dura entfernt. Das Gehirn wölbt sich stark vor. Nach schweren Versuchen wird der Seitenventrikel mit der Bramann'schen Kanüle eröffnet und mäßig viel Liquor entleert Die Gehirnöffnung wird durch Drehen des Katheters etwas erweitert. Die Wunde wird durch Subcutan- und Hautnaht geschlossen. Am 13. XII. zeigt sich ein leichtes Ödem in der Umgebung der Wunde. Am 25. XII. geht die Wunde auf, das Gehirn prolabiert aus der klaffenden Wunde etwas. Am 1. I. 25 kommt das Kind nach langem fortschreitenden Verfall ad exitum, nachdem der Prolaps reichlich serös-blutig eitrige Flüssigkeit in den letzten Tagen cecerniert hat.

Der sagittale Medianschnitt des angefertigten Präparates zeigt, daß links ein großer Hydrocephalussack besteht mit feinen durch den Hohlraum ziehenden Herden, während rechts der Ventrikel ziemlich klein ist. Der supraorbitale Einstich ist in das Vorderhorn gekommen. Der 4. Ventrikel ist stark erweitert. Das Kleinhirn ist caudalwärts spitzenförmig ausgezogen und reicht mit dieser Spitze hinein in das Foramen occipitale magnum bis an dessen unteren Rand. Der Zentralkanal ist bis zum 3. Brustwirbel stark erweitert, weiter caudalwärts ist er dagegen stark obliteriert. Dieser untere obliterierte Teil ist durch zwei aufeinander folgende perlschnurartig aneinandergereihte Erweiterungen unterbrochen. Es

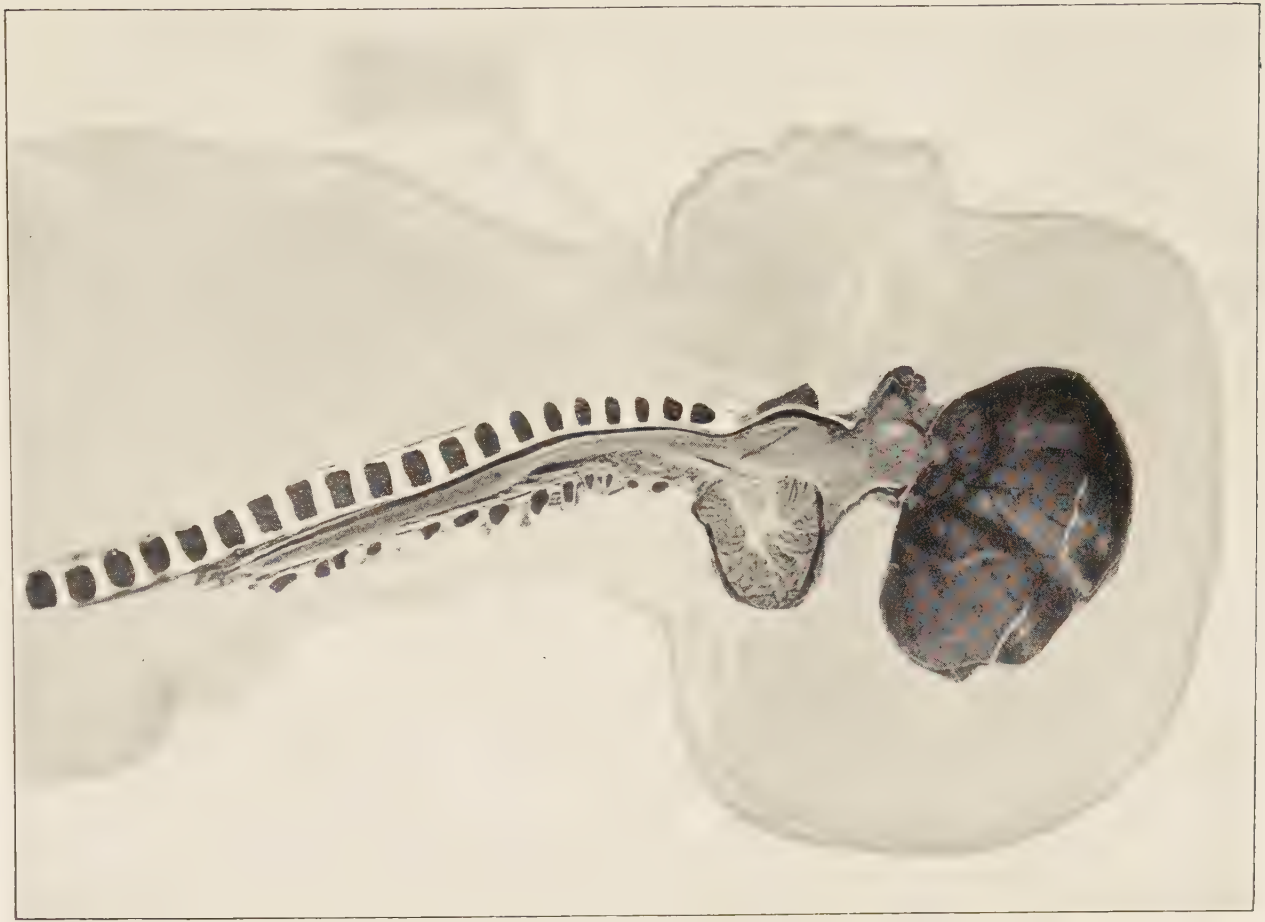

handelt sich um eine alte ausgeheilte Ependymitis mit Hydrocephalus consecutivus partialis und Obliterationen in den Ventrikeln, Aquaeductus und Zentralkanal.

2. Fall: Charlotte Schneider. Anamnese: Das Kind wird ¼ Jahr alt am 29. XI. 1924 in die Klinik gebracht. Nach Angabe der Eltern hat es auf dem Rücken seit der Geburt eine hühnereigroße Geschwulst, die nach einem Monat rapide zu wachsen anfängt. Die Beine werden anfangs fast garnicht bewegt, das linke Bein später besser.

Befund: Das Kind ist schwächlich und hat ein geringes Fettpolster. Im Gesicht, auf der Brust und dem Rücken finden sich circumscripte Exantheme. Der Schädel ist dolicho-cephal ausgewalzt. Die vordere Fontanelle ist auffallend weit, die hintere erscheint doppelt angelegt. Die Hinterhauptschuppe ist median gespalten. Hals- und Rachenorgane o. B.

Herz, Lunge, Leib o. B.

Die ganze Lendenwirbelsäulegegend wird von einem nahezu faustgroßen Tumor eingenommen. Der Tumor ist blaurot verfärbt, auf seiner Höhe hebt sich eine ca. 2:3 cm breite, rötliche, hellere Partie ab, die area medulla-vascularis. Der Tumor ist weich und fluctuiert. Er ist größtenteils epithelbedeckt und zeigt an einzelnen Stellen kleine oberflächliche Ulcera.

Extramitäten: Die Zehen werden beiderseits in Greif- und Klauenstellung gehalten. Babinsky+. Patellar- und Achillessehnenreflexe sind nicht auszulösen. Die Muskulatur des rechten Beines ist stark hypotonisch. Bewegungen auf Reize sind kaum auszulösen. Das linke Bein zeigt einen besseren Tonus und wird auch aktiv bewegt.

Diagnose: Spina bifida (Myelocystocele). Hydrocephalus.

Weiterer Verlauf: Das Kind kommt am 8. XII. bei leichten Temperatursteigerungen (37,8) unter zunehmender Verschlechterung des Allgemeinbefindens ad exitum.

Der mediale Sagittalschnitt zeigt eine überaus starke Erweiterung des rechten und linken Ventrikels. Der 4. Ventrikel ist hier nicht erweitert, sein unteres Ende kommt auch nicht ins Foramen occipitale magnum zu liegen. Das Kleinhirn zieht mit einem Zapfen durch das Foramen occipitale magnum hindurch und drängt das Cervikalmark nach vorn. Dieser Zapfen füllt den Wirbelkanal bis hinab zum 3. Halswirbel zur Hälfte aus und zieht dann noch weiter als dünnerer Strang caudalwärts bis zum 1. Brustwirbel. Im Gegensatz zum 1. Fall sind Erweiterungen des Zentralkanals nicht vorhanden.

3. Fall: Margot Biallas.

Anamnese: Bei Aufnahme des 15 Wochen alten Kindes am 3. VI. 26 in die Klinik geben die Eltern an, daß es seit der Geburt eine Geschwulst am Rükken hat, die größer geworden ist, als dem Wachstum des Kindes entspricht.

Befund: Der Säugling zeigt eine gesunde Hautfarbe. Der Kopf ist auffallend groß, 44 cm im größten Umfange. Die Schädelvenen sind erweitert. In die große Fontanelle kann man bequem 4 Finger einlegen, die kleine ist ein kleiner 3 zipfliger Spalt. Am Hinterhaupt Craniotabes. Leichter Exophthalmus. Hinter dem rechten Ohr Intertrigo. Mundhöhle o. B. Herz, Lunge, Leib o. B.

Über der Lendenwirbelsäule findet sich eine von atrophischer Haut überzogene breitbasig aufsitzende Vorwölbung, die teilweise fluctuiert, zum Teil erweicht gefüllt ist. Es besteht keine deutliche Transparenz. Der Kopf wird dauernd in den Nacken geschlagen gehalten. Ob Lähmungen oder Sensibilitätsstörungen vorhanden sind, ist nicht zu prüfen.

Diagnose: Spina bifida. Hydrocephalus.

Weitere Anamnese: Die Temperatur ist stets etwas erhöht und schwankt in den nächsten Tagen bis 39

Grad. Am 15. VI. tritt ziemlich unvermittelt der Exsitus ein.

Der sagittale Medianschnitt des angefertigten Präparates zeigt eine starke Erweiterung des rechten und linken Ventrikels. Der 4. Ventrikel ist geringradig erweitert, nur sein unteres Drittel reicht ins Foramen occipitale magnum. Das Kleinhirn ragt mit einem das Foramen occipitale magnum zur Hälfte ausfüllenden Zapfen auf der dorsalen Seite bis in die Höhe des unteren Randes des 4. Halswirbels hinab. Vom 1. bis 4. Brustwirbel ist der Zentralkanal buchtenförmig erweitert.

In diesen 3 geschilderten Fällen müssen wir analog der Chiari'schen Auffassung annehmen, daß der Hydrocephalus in ursächlichem Zusammenhange mit der Verlagerung des Kleinhirns durch das Foramen occipitale magnum in den Wirbelkanal hinein steht, d. h. diese bedingt, zumal die Größe des eingestülp-Kleinhirnzapfens der größeren bezw. kleineren Hochgradigkeit der Hydrocephalie entspricht. Wir sind der Ansicht, daß bei allen diesen leichten Fällen mit geringgradiger Verlagerung des Kleinhirns in und durch das Foramen occipitale magnum die Hydrocephalie die Ursache ist, die schweren Fälle aber mit hochgradiger Verlagerung und Veränderung des Kleinhirns entwickelungsgeschichtlich zu erklären sind. Daß der Hydrocephalus mit Hydromyelie begleitet ist, findet man in der Literatur häufig, ebenso wie wir im 1. und 3. Falle. Es braucht das aber nicht immer der Fall zu sein, wie auch unser 2. Fall das zeigt.

Zum Schlusse dieser Arbeit ist mir eine angenehme Pflicht, Herrn Privatdozent Dr. Heidrich für die Überlassung dieser Arbeit und seine liebenswürdige Unterstützung meinen verbindlichsten Dank auszusprechen.

Literatur.

1. Anton: Anatomie des Hydrocephalus und des Gehirndruk-kes. Wien. med. Jahrb. 1888. Kleinhirnmangel mit kompens. Vergrößerung anderer Systeme. Wien. klin. Wochenschr. 1903.
2. Arndt: Zur Pathologie des Kleinhirns. Arch. f. Psych. Bd. XXVI. 1894.
3. Arnold: Myelocyste, Transposition von Gewebskeimen und Sympodie. Zieglers Beiträge z. path. Anat. u. z. allgm. Path. Bd. XVI. 1894.
4. Chiari: Veränderungen des Kleinhirns infolge von Hydrocephalie des Großhirns Dtsch. med. Wochenschr. 1891 Nr. 42.
5. Cramer: Einseitige Kleinhirnatrophie. Zieglers Beiträge Bd. XI. 1891.
6. Ernst: Mißbildung des Kleinhirns beim Erwachsenen und ihre Bedeutung für die Neubildung. Zieglers Beiträge Bd. XVII. 1895.
7. Fischer: Hemmungsbildung des kl. Gehirns. Arch. f. Pysch. Bd. V. 1875
8. Gredig: Über eine Entwickelungsstörung im Kleinhirn in einem Falle von Spina befida lumbodorsalis. Virchows. Arch. f. path. Anat. u. Phys. 182.
9. Gudden: Ein Fall von Knickung der Medulla. Arch. f. Psych. 30. 1898.
10. Hesse: Spina befida cystica. Ergebnisse der Chirurgie und Orthopädie. Bd. X.
11. Hitzig: Halbseitiger Defekt des Kleinhirns. Arch. f. Psych. Bd. XV. 1885.
12. Huppert: Hochgradige Kleinheit des Cerebellum. Arch. f. Psych. Bd. VII. 1877.
13. Otto: Verkümmerung des Kleinhirns. Arch. f. Psych. Bd. IV. 1875.
14. Quincke: Lumbalpunktion bei Hydrocephalus. Berl. klin. Wochenschr. 1891.

15. von Recklinghausen: Untersuchungen über die Spina befida. Virchow's Arch. 105. B. 1836.
16. Solovtzoff: Les déformités du système nerv. central dans le Spina bifida. Novelle Iconographie de la Salpétrière. T. XIV. 1901. Zentralblatt für allg. Path. u. path. Anat. 1902.
17. Spring: De la hernie du cervaux et de quelques lésions voisines. Bruxelles. Mem. de l'acad. Roy. de med. de Belg. 1854.
18. Schwalbe und Gredig: Über die Entwickelungsstörungen des Kleinhirns, Hirnstammes und Halsmarkes bei Spina befida. Zieglers Beiträge: 40. 1907.
19. Streußler: Über eine eigenartige Mißbildung des Zentralnervensystems. Jahrb. f. Psych. u. Neurol. Bd. 25. 1904.
20. Tuczek u. Cramer: Hydrocephalus. Arch. f. Psych. Bd. XX. 1889.

Lebenslauf.

Ich wurde am 2. IX. 1894 als Sohn des Ziegeleibesitzer Theodor Schellmann und seiner Ehefrau Marie, geb. Ketschker, in Militsch-Schloß, Krs. Militsch-Trachenberg, geboren. Bei Ausbruch des Weltkrieges erwarb ich auf dem Magdalenen-Gymnasium zu Breslau, das ich von Sexta an besucht hatte, das Reifezeugnis. Als Kriegsfreiwilliger trat ich am 4. Augnst 1914 in den Heeresdienst, war als Infanterie-Offizier im Felde, bis ich August 1918 in englische Kriegsgefangenschaft geriet. Aus dieser Oktober 1919 zurückgekehrt, widmete ich mich dem Studium der Zahnheilkunde an der Universität Breslau und ein klinisches Zwischensemester an der Universität Königsberg. Im Sommer 1920 machte ich mein zahnärztliches Vorexamen und im Herbst 1921 erwarb ich die Approbation als Zahnarzt. Seit diesr Zeit widmete ich mich dem medizinischen Studium und machte im Herbst 1922 das medizinische Vorexamen. Am 20. April 1923 promovierte ich zum Doktor der Zahnheilkunde. Nach bestandenem medizinischen Staatsexamen am 17. VI. 1926 erwarb ich am 1. März 1927 die Approbation als Arzt. Ich bin in Breslau als Zahnarzt niedergelassen.